Preistoria Alpina, 41 (2005): 245-250 ISSN 0393-0157
© Museo Tridentino di Scienze Naturali, Trento 2006

Nuovi denti umani dai livelli epigravettiani di Riparo Dalmeri (TN)

Giuliano VILLA & Giacomo GIACOBINI*

Laboratorio di Paleontologia Umana, Dipartimento di Anatomia, Farmacologia e Medicina legale, Università di Torino, Corso Massimo D'Azeglio 52, I-10126 Torino
*E-mail dell'Autore per la corrispondenza: *giacomo.giacobini@unito.it*

RIASSUNTO - *Nuovi denti umani dai livelli epigravettiani di Riparo Dalmeri (TN)* - Due denti umani decidui (un incisivo centrale superiore destro e un primo molare inferiore sinistro) sono stati scoperti nei livelli epigravettiani del Riparo Dalmeri (TN) nel 2003-2004. Questi reperti si sommano ad altri 4 denti umani decidui scoperti precedentemente.

SUMMARY - *New human teeth from the Epigravettian layers of Riparo Dalmeri (TN)* - Two decidual human teeth (an upper right central incisor and a lower first molar) were found in the epigravettian layers of Riparo Dalmeri (Trento, north-eastern Italy) in 2003-2004. Other 4 decidual human teeth had been previously found in the same layers.

Parole chiave: Epigravettiano, antropologia, denti umani decidui, Riparo Dalmeri, Grigno
Key words: Epigravettian, anthropology, decidual human teeth, Riparo Dalmeri, Grigno

1. INTRODUZIONE

Le campagne di scavo effettuate nei livelli epigravettiani del Riparo Dalmeri (TN) nel 2003 e 2004 hanno fornito due nuovi reperti umani rappresentati da due corone di denti decidui. Questi reperti si sommano agli altri quattro denti decidui ritrovati in precedenza (Alciati *et al*. 1997, 2002). L'usura dentaria è stata studiata esaminando i reperti allo stereomicroscopio e al microscopio elettronico a scansione (SEM) a pressione variabile (LEO 1430 VP).

2. REPERTO R.D. 2003 - Q. 45 F/H - US 67 (SOTTOUNITÀ DI US 26C) (Fig. 1)

Identificazione. Si tratta di un incisivo centrale superiore destro deciduo.

Misure. Dimensioni della corona: diametro mesio-distale (M-D) = 5,6 mm; diametro bucco-linguale (B-L) = 5,3 mm. Le dimensioni della corona rientrano nella variabilità riportata in soggetti del Paleolitico superiore e moderni (Brabant 1965).

Un altro incisivo superiore destro deciduo era stato ritrovato precedentemente nello stesso sito (per confronti dimensionali, si veda Tab. 1; per altri confronti, si rimanda a Alciati *et al*. 1997, 2002).

Grado di usura. L'usura della corona è avanzata: grado 4 della scala di Molnar (che varia da 0 a 8) (Molnar 1971).

Età dell'individuo. Dal grado avanzato di riassorbimento fisiologico della radice si deduce un'età di 6-7 anni, epoca in cui si ha l'eruzione dell'incisivo centrale permanente.

Descrizione macroscopica

La corona presenta frattura completa lungo il piano mesio-distale. Lo smalto è interessato da numerose microcrepe verticali ben visibili a occhio nudo. Il piano di usura incisale, assai marcato, è leggermente obliquo in direzione cervico-distale. Faccette di usura interprossimali sono solo parzialmente visibili perché interessate dal piano di frattura della corona. È ben sviluppato il tubercolo linguale.

Sono presenti minimi residui di radice (massima distanza tra la loro estremità e la giunzione cemento-smalto = 2 mm).

Descrizione microscopica

Superficie buccale: già al microscopio ottico sono

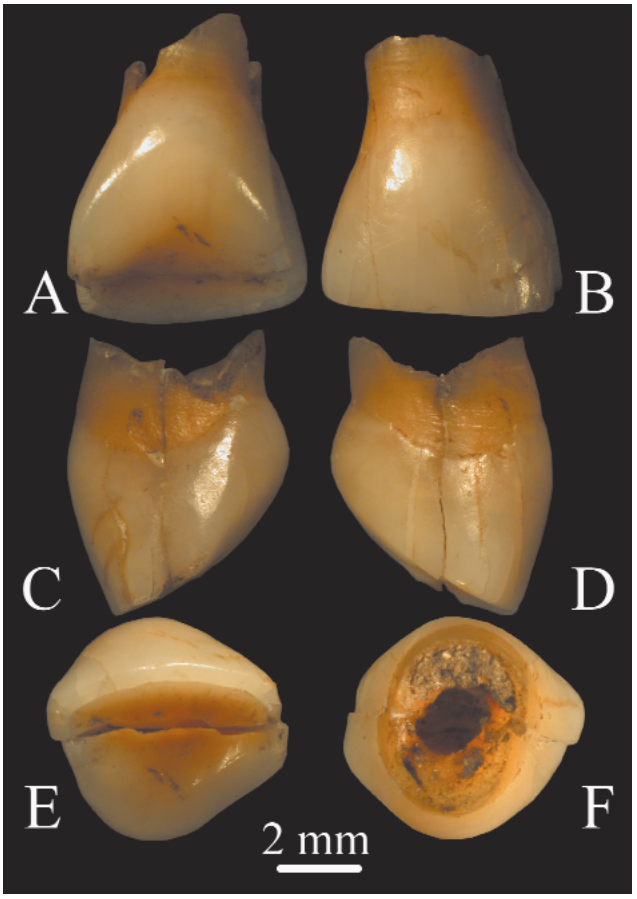

Fig. 1 - Riparo Dalmeri, reperto RD 45/F/h - US 67 (i^2 destro) in vista linguale (A), buccale (B), mesiale (C), distale (D), occlusale (E) e radicolare (F).
Fig. 1 - Riparo Dalmeri, specimen RD 45/F/h - US 67 (right i^2) in lingual (A), buccal (B), mesial (C), distal (D) and radicular (E) views.

Tab. 1 - Incisivi centrali superiori destri decidui dai livelli epigravettiani di Riparo Dalmeri. Confronti dimensionali della corona.
Tab. 1 - Decidual human teeth (upper right central incisors) from Epigravettian levels of Riparo Dalmeri.

	M-D	B-L	Riferimento
RD 45F/h67	5,6	5,3	
RD 48M 14	6,7	5,2	Alciati *et al*. 1997, 2002

chiaramente visibili, nella parte più convessa della superficie buccale dello smalto, alcuni solchi paralleli orientati obliquamente in direzione disto-incisale. Su tutta la superficie di smalto buccale sono presenti numerose brevi strie variamente orientate. All'osservazione al SEM sono evidenti strie fini verticali e subverticali su tutta la superficie. Al terzo medio, in corrispondenza della maggior convessità della superficie, sono visibili alcune strie spesse e brevi parallele, orientate in direzione mesio-cervicale (45° circa



Fig. 2 - Riparo Dalmeri, reperto RD 45/F/h - US 67. Solchi obliqui e paralleli sulla superficie buccale (B: immagine al SEM).
Fig. 2 -Riparo Dalmeri, specimen RD 45/F/h - US 67. Oblique parallel grooves on the buccal surface (B: SEM image).

rispetto all'asse verticale della corona, larghezza dai 10 ai 20 µm, lunghezza circa 500 µm) (Fig. 2).

Superficie incisale: sull'orletto residuo linguale dello smalto incisale sono visibili al SEM brevi strie parallele orientate in direzione bucco-linguale (Fig. 3). Identico orientamento presentano numerose strie sull'orletto di smalto buccale della superficie incisale.

Superficie interprossimale: distalmente, un'ampia faccetta interprossimale da contatto presenta una superficie piana con numerose fini picchiettature (*pits*) (Fig. 4). Sono inoltre visibili fitte strie orizzontali a livello del colletto (Fig. 5). Mesialmente, è visibile, in parte cancellata dalla frattura verticale della corona, la superficie della faccetta interprossimale di contatto con l'incisivo centrale controlaterale. La superficia appare liscia e non sono visibili *pits*.

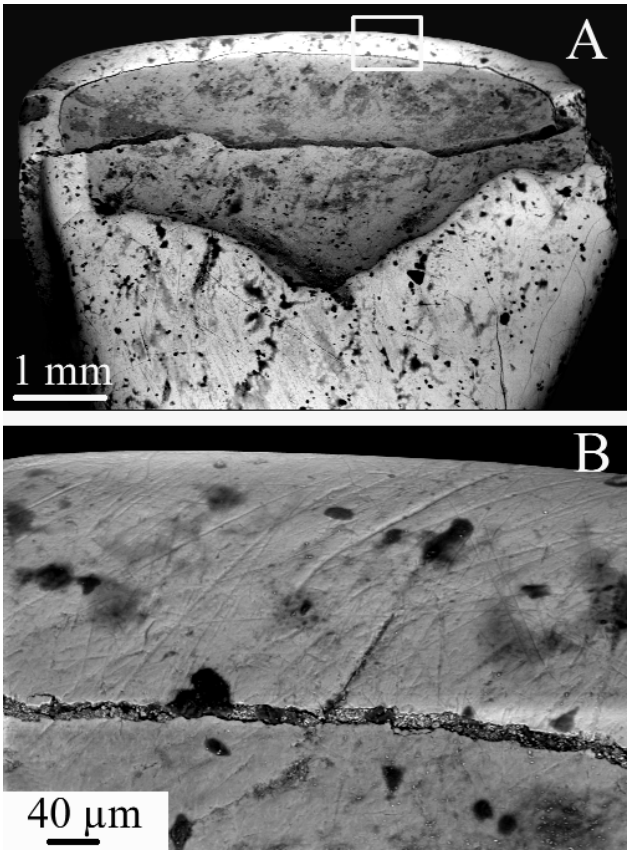

Fig. 3 - Riparo Dalmeri, reperto RD 45/F/h - US 67. Superficie incisale con ampia esposizione di dentina (A). Lo smalto presenta strie in direzione bucco-linguale (B). (A e B: immagini al SEM).
Fig. 3 - Riparo Dalmeri, specimen RD 45/F/h - US 67. Widely exposed dentine on the incisal surface (A). Bucco-lingually oriented striae are present on the enamel (B). (A and B: SEM images).



Fig. 4 - Riparo Dalmeri, reperto RD 45/F/h - US 67. Faccetta interprossimale da contatto sul margine distale. Sono visibili fini picchiettature (*pits*) (immagine al SEM).
Fig. 4 - Riparo Dalmeri, specimen RD 45/F/h - US 67. Interproximal facet on the distal surface showing pits (SEM image).



Fig. 5 - Riparo Dalmeri, reperto RD 45/F/h - US 67. Strie fini e parallele a livello del colletto (immagini al SEM).
Fig. 5 - Riparo Dalmeri, specimen RD 45/F/h - US 67. Fine parallel striae at the neck (SEM images).

Superficie linguale: presenza di numerose brevi strie variamente orientate.

Interpretazione delle microusure

Pur essendo scarsamente rappresentata, la superficie di smalto, sia per l'usura che per la perdita di schegge conseguente alla frattura longitudinale della corona, mostra alcune particolarità.

Le numerose brevi strie variamente orientate sulle superfici linguale e buccale sono tipicamente di natura postmortale (Frayer & Russel 1987), probabilmente riferibili ad azioni del sedimento inglobante. I solchi obliqui e ben marcati sulla superficie buccale (Fig. 2) hanno una lunghezza media di 105 μm (σ 33,0) e larghezza di 8,5 μm (σ 1,6). A fronte di lunghezza piuttosto variabile, la larghezza è più uniforme. Tali solchi potrebbero essere indicativi di un'azione del tipo *stuff and cut*, corrispondenti cioè a tracce occasionali prodotte sullo smalto da uno strumento litico utilizzato per tranciare materiale trattenuto con i denti (carne?), tracce descritte da numerosi autori e di relativamente frequente riscontro (Fernandez-Jalvo & Bermudez de Castro 1988). Del resto, anche le strie parallele linguo-labiali della superficie incisale (Fig. 3) potrebbero essere compatibili con l'azione descritta. La presenza di strie orizzontali interprossimali al colletto (Fig. 5), ben visibili dal lato distale, sono indicative di azioni di strappamento di materiali fibrosi probabilmente vegetali.

I numerosi e marcati *pits* (diametro medio di 5 μm; σ 1,5) sulla superficie dell'ampia faccetta interprossimale distale possono suggerire marcate pressioni da masticazione o perlomeno per trattenere con forza tra i denti anteriori il materiale da tranciare con l'azione del tipo *stuff and cut*.

3. REPERTO R.D. 2004 - Q. 47 F/H - US 72 (SOTTOUNITÀ DI US 65) (Fig. 6)

Identificazione. Si tratta di un primo molare deciduo, quasi sicuramente inferiore sinistro.

Misure. Dimensioni della corona: diametro mesio-distale (M-D) = 8,7 mm; diametro bucco-linguale (B-L) = 6,5 mm. Le dimensioni della corona rientrano nella variabilità riportata in soggetti del Paleolitico superiore e moderni (Brabant, 1965), ma lo stato di conservazione del reperto, con ampie perdite di smalto, non permette confronti precisi.

Grado di usura. L'usura della corona è avanzata: grado 5 della scala di Molnar (1971). Questa usura impedisce un'identificazione certa del dente. Tuttavia, le dimensioni e la forma della corona e l'orientamento della faccetta d'usura interprossimale distale (perpendicolare all'asse maggiore della corona) suggeriscono la sua attribuzione all'emiarcata inferiore sinistra.

Età dell'individuo. Dal grado avanzato di riassorbimento fisiologico della radice si deduce un'età di 9-11 anni, epoca in cui si ha l'eruzione del primo premolare permanente (cfr. Ash 1986 tabella di Shour & Masser).

Descrizione macroscopica

La corona si presenta fratturata in più punti, anche per il grado avanzato di usura. La maggior perdita di sostanza si ha a livello delle superfici buccale e distale, dove una frattura sinuosa incompleta interessa la corona lungo l'asse mesio-distale. La superficie occlusale è ampiamente usurata con perdita di gran parte della superficie di smalto. Particolarmente interessate sono le cuspidi mesiali (protocono e paracono). Ampie zone di smalto si sono distaccate per azioni tafonomiche a livello mesio-linguale e bucco-distale. Non sono presenti residui di radice e non c'è traccia di cemento radicolare. La superficie interprossimale distale presenta un'ampia faccetta di contatto col secondo molare, mentre quella mesiale non è riconoscibile.

Descrizione microscopica

Superficie occlusale: l'osservazione al microscopio ottico non mette in evidenza microusure indicative, data la scarsa superficie di smalto conservata. Al SEM il bordo occluso-buccale presenta strie brevi e *pits* sullo smalto (Fig. 7A), soprattutto in corrispondenza dei bordi usurati degli isolotti di dentina.

Superficie linguale: l'osservazione al SEM evidenzia strie brevi in prevalenza verticali. È visibile in prossimità del bordo occlusale un'ipoplasia puntiforme dello smalto (Fig. 7B).

Superficie buccale: sono presenti fini e lunghe strie verticali e subverticali (Fig. 8B).

Superficie distale: la superficie della faccetta interprossimale, ampia e a bordi netti e fratturata (Fig. 9A), evidenzia numerosi *pits* profondi (Fig. 9C). L'osservazione al SEM evidenzia a livello del bordo di frattura i fasci di prismi orientati in due direzioni fondamentali (Bande di Hunter Schreger) (Fig. 9B).

Superficie mesiale: è parzialmente interessata da scheggiature e sfaldature dello smalto. Non è visibile la faccetta di contatto.

Interpretazione delle microusure

Date le condizioni di alterata conservazione del reperto e il grado molto avanzato dell'usura occlusa-

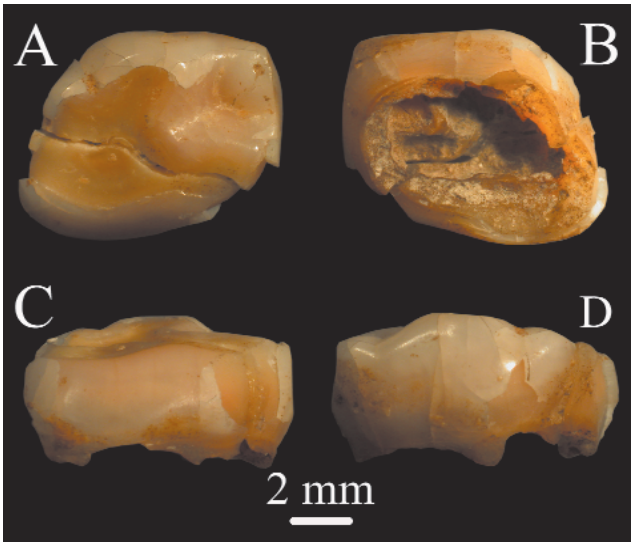

Fig. 6 - Riparo Dalmeri, reperto RD 47/F/h - US 72 (m, sinistro) in vista occlusale (A), radicolare (B), buccale (C) e linguale (D).
Fig. 6 - Riparo Dalmeri, specimen RD 47/F/h - US 72 (left m,) in occlusal (A), radicular (B), buccal (C) and lingual (D) views.



Fig. 7 - Riparo Dalmeri, reperto RD 47/F/h - US 72. A) strie brevi e picchiettature (*pits*) sulla superficie occlusale; B) ipoplasia dello smalto sulla superficie linguale (immagini al SEM).
Fig. 7 - Riparo Dalmeri, specimen RD 47/F/h - US 72. A) short striae and pits on the occlusal surface; B) enamel hypoplasia on the lingual surface (SEM images).



Fig. 8 - Riparo Dalmeri, reperto RD 47/F/h - US 72. A) superficie linguale con brevi e fini strie verticale; B) superficie buccale con fini e lunghe strie subverticali.
Fig. 8 - Riparo Dalmeri, specimen RD 47/F/h - US 72. A) fine short striae on the lingual surface; B) fine long subvertical striae on the buccal surface (SEM images).

le, non è possibile trarre precise indicazioni dallo studio della microusura. Sono state esaminate e quantificate le tracce di microusura su aree delle superfici buccale e linguale che mostrano fitte strie subverticali orientate più regolarmente, mediamente più lunghe sulla superficie buccale (lunghezza media 113 µm, σ 44,1; larghezza media 1,7 µm, σ 0,7), e con maggior variabilità e mediamente più brevi su quella linguale (lunghezza µm 66,72, σ 23,3, e larghezza 1,67 µm, σ 0,6). Inoltre, proprio la massiva usura occlusale e l'ampia faccetta di contatto interprossimale con il secondo molare sono indicative in un dente deciduo di pressioni masticatorie importanti.



Fig. 9 - Riparo Dalmeri, reperto RD 47/F/h - US 72. Superficie distale con ampia faccetta interprossimale fratturata (A), con esposizione di prismi dello smalto (B). La superficie della faccetta mostra profonde picchiettature (*pits*) (C) (immagini al SEM).
Fig. 9 - Riparo Dalmeri, specimen RD 47/F/h - US 72. Large interproximal facet on the distal surface (A). The fractured enamel shows prisms (B). Marked pits are visible on the facet surface (C) (SEM images).

RINGRAZIAMENTI

Gli Autori desiderano ringraziare il dott. Giampaolo Dalmeri che ha loro affidato in studio i reperti. Desiderano inoltre esprimere un particolare ringraziamento alla sig.na Grazia Mattutino e alla dott.ssa Giancarla Malerba per l'aiuto prestato nella osservazione dei reperti al microscopio elettronico a scansione e nella preparazione delle immagini.

BIBLIOGRAFIA

Alciati G., Coppa A., Dalmeri G., Giacobini G., Lanzinger M., Macchiarelli R. & Villa G., 1997 - Human deciduous dental crowns from Epigravettian layers at Riparo Dalmeri (Trento). A preliminary descriptive note. *Preistoria Alpina*, 34: 197-200.

Alciati G., Coppa A., Dalmeri G., Giacobini G., Lanzinger M., Macchiarelli R. & Villa G., 2002 - Human deciduous dental crowns from Epigravettian layers at Riparo Dalmeri (Trento). A preliminary descriptive note. Atti XXXIII Riunione Scientifica, Trento, ottobre 1997, Istituto Italiano Preistoria e Protostoria, Firenze: 287-291.

Ash M.M., 1986 - L'anatomia funzionale del dente e l'occlusione di Wheeler. 2ª ed. italiana. Edi-Ermes, Milano.

Brabant H., 1965 - Observations sur l'évolution de la denture temporaire humaine en Europe Occidentale, *Bull. Group. Int. Rech. Sc. Stomat.*, 8: 235-302.

Fernandez-Jalvo Y. & Bermudez de Castro J.M., 1988 - Buccal Striations on the Hominid Anterior Teeth From Atapuerca (Spain), in Scanning Electron Microscopy in Archaeology. Olsen S.L. Ed., BAR, Int. Series, Oxford: 452: 386-401.

Frayer D.W. & Russel M.D., 1987 - Artificial Grooves on the Krapina Neanderthal Teeth. *Am. J. Phys. Anthrop.*, 74: 393-405.

Molnar S., 1971 - Human Tooth Wear, Tooth Function and Cultural Variability. *Am. J. Phys. Anthrop.*, 34: 175-190.